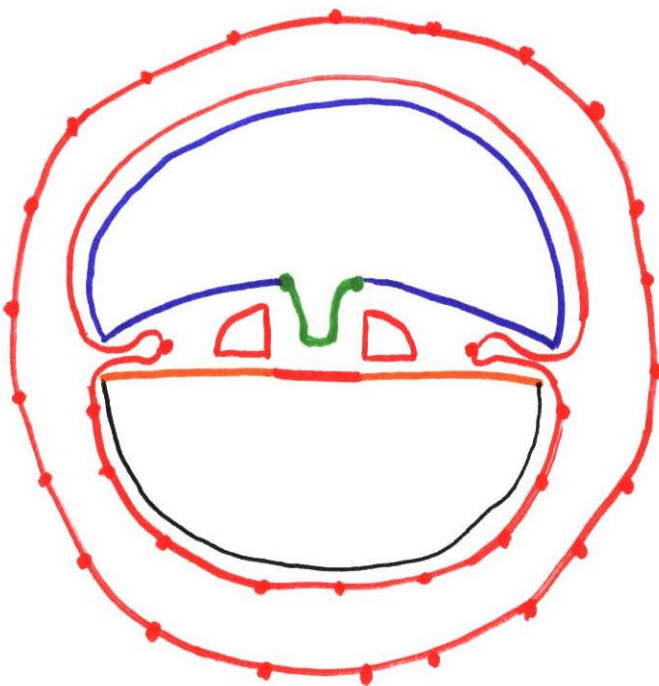
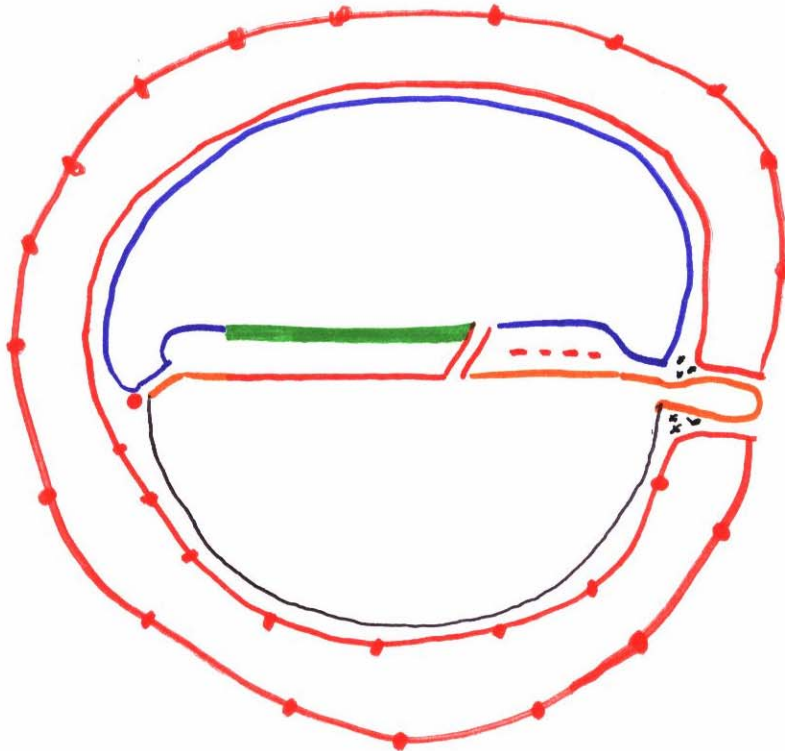
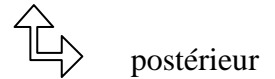




CSM J20 de l'embryon et de ses annexes (sauf le placenta) dorsal



- stade de la plaque chordale
- stade de la gouttière neurale
- stade des 2 tubes cardiaques (passage en position embryonnaire)
- appareil circulatoire embryonnaire :
cellules angiogènes qui se différencient en cellules endothéliales. Il y a formation de tubules
- appareil circulatoire extra-embryonnaire :
à partir des îlots de Wolf et Pander
constitution de vaisseaux
au niveau des vaisseaux de la LV seulement il y a des cellules sanguines.

CT à J 20 de l'embryon et de ses annexes (sauf le placenta) dorsal

